

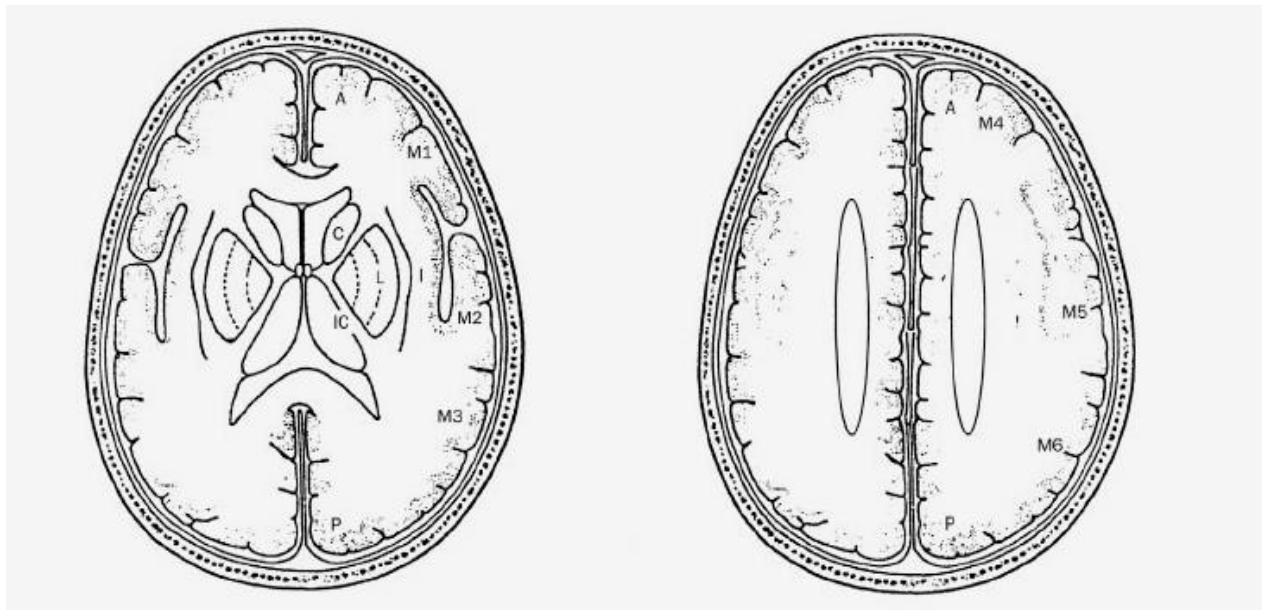
SCORUL ASPECTS

Se utilizează imaginile de tomografie cerebrală fără contrast (nativă). Se vor urmări toate secțiunile axiale și se va lua în considerare orice semn precoce de ischemie cerebrală.

Hipoatenuarea parenchimatooasă, este definită ca o regiune cu densitate (*atenuare*) scăzută, comparativ cu densitatea structurilor similare din emisferul contralateral (de exemplu, ștergerea conturului ganglionilor bazali, sau ștergerea diferenței între cortex și substanța albă subcorticală).

Edemul focal sau efectul de masă sunt definite ca fiind orice îngustare focală a spațiului ocupat de lichidul cefalorahidian (spațiul subarahnoidian sau ventriculii cerebrali), determinată de compresia exercitată de structurile adiacente (de exemplu, ștergerea girațiilor, sau compresia ventriculară)

Scorul ASPECTS este determinat utilizând două secțiuni axiale standardizate, una la nivelul talamusului și ganglionilor bazali și alta la nivel supraganglionar, ce include corona radiata și centrul semioval. Pe aceste două secțiuni, teritoriului arterei cerebrale medii (ACM), îi sunt alocate 10 puncte. **Pentru fiecare regiune în care se constată o modificare ischemică precoce se scade un punct. Orice modificare ischemică la nivel ganglionar sau inferior de acest nivel va fi atribuită secțiunii ganglionare, iar cele situate superior vor fi atribuite secțiunii supraganglionare.**



A=circulația anterioară; **P**=circulația posterioară; **C**=capul nucleului caudat; **L**=nucleul lenticular; **IC**=capsula internă; **I**= insula (panglica insular); **M1**= cortex ACM anterior; **M2**= cortex ACM situate lateral de insulă; **M3**= cortex ACM posterior; **M4, M5 și M6** sunt teritoriile ACM anterior, lateral și posterior, situate imediat superior față de M1, M2 și M3, rostral față de ganglionii bazali. Structurile subcorticale au alocate 3 puncte (C, L și IC). Teritoriul cortical al ACM are alocate 7 puncte (I, M1, M2, M3, M4, M5, M6)

UN CT CEREBRAL NORMAL ARE UN SCOR ASPECTS = 10 PUNCTE

UN SCOR ASPECTS = 0 SEMNIFICĂ AFECTARE ISCHEMICĂ ÎN TOT TERITORIUL ACM